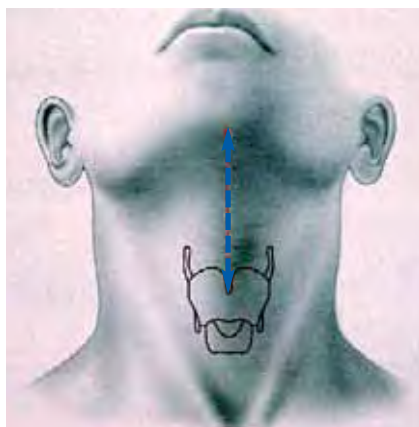
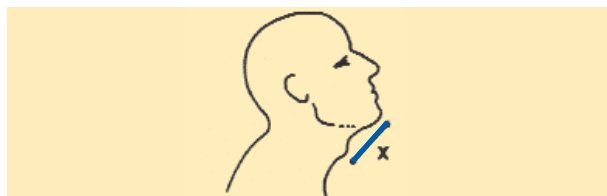


DISTANCIA TIROMENTONIANA

Mide el espacio laríngeo anterior. Es la distancia que hay entre la prominencia del cartílago tiroideo y el borde inferior de la sínfisis mandibular, con la boca cerrada y la cabeza en hiperextensión. Cuando es inferior a 6,5 cm se considera predictivo de VAD.



PREDICCIÓN DE LA VENTILACIÓN DIFÍCIL

La regla mnemotécnica es "OBESE":

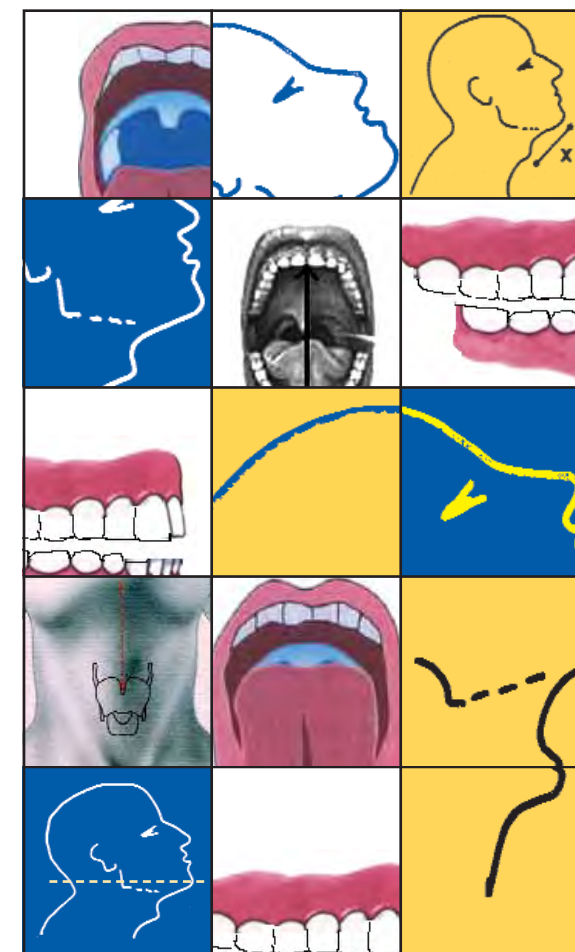
- O**- Obesidad: índice de masa > 26 kg.m²
- B**- Barba.
- E**- Edentación.
- S**- SAOS o historia de ronquidos diarios.
- E**- Edad > 55 años

PREDICCIÓN DE VÍA AÉREA DIFÍCIL

Factor de riesgo	Valor	Variable
Historia de intubación difícil	No	0
	Sí	10
Patología asociada a intubación difícil	No	0
	Sí	5
Síntomas de obstrucción de vía aérea o ≥ 2 criterios de ventilación difícil	No	0
	Sí	3
Apertura oral y subluxación mandibular	≥ 5 cm o luxación > 0	0
	3,5 - 5 cm y/o luxación = 0	3
	< 3,5 cm y/o luxación < 0	13
Distancia tiromentoniana	≥ 6,5 cm	0
	< 6,5 cm	4
Máximo rango de movimiento de cabeza y cuello	> 100°	0
	± 90°	2
	< 80°	5
Clase de Mallampati	1	0
	2	2
	3	6
	4	8

SUMA TOTAL ≥ 11 = vía aérea difícil

VALORACIÓN DE LA VÍA AÉREA



Generalitat de Catalunya
Departament de Salut

AVEDIS
DONABEDIAN
INSTITUTE FOR HEALTHCARE QUALITY

www.seguretatpacient.org
www.scartd.org

JUSTIFICACIÓN:

- La detección de la posible vía aérea difícil (VAD) nos condicionará la técnica más adecuada para el control de la vía aérea.
- La valoración de la vía aérea se debe realizar en el preoperatorio, ya que ante una VAD se debe tener todo previamente preparado y el paciente informado.

PREOPERATORIO:

Hay que valorar la presencia de factores de riesgo de VAD:

1. Historia clínica:

- Antecedentes de VAD.
- Enfermedades asociadas a VAD.
 - Lesiones de la vía aérea y mediastino anterior (tumores, inflamaciones, quemaduras).
 - Masas tiroideas.
 - Radiodermatitis cervical: hay que sospechar ante la imposibilidad del desplazamiento de la piel sobre la tráquea, o la imposibilidad de movilizar lateralmente el cartílago tiroideos.
 - Angina de Ludwig.
 - Lesiones del raquis cervical: traumáticas, artritis reumatoide, espondilitis.
 - Macroglosias: acromegalia, síndrome de Down, mixedema.
 - Lesiones mandibulares: anquilosis temporomandibular, micrognathias.
 - Hipertrofia amigdalina lingual.

2. Signos y síntomas de obstrucción de vía aérea

- Disnea, disfonía, disfagia, estridor.

3. Exploración de los parámetros antropométricos asociados a VAD

- Factores predictivos de intubación difícil
- Factores predictivos de ventilación con mascarilla facial difícil

¿Cómo hay que valorar la vía aérea?

- El paciente debe estar sentado, no en decúbito supino.
- Se debe explorar de frente y de perfil.
- Es aconsejable, para no olvidar ninguna medida, seguir siempre el mismo orden en la exploración al paciente:

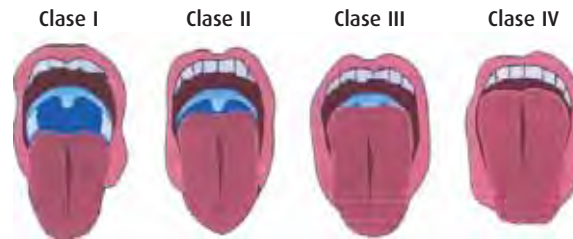- 1º Exploración delante del paciente: test de Mallampati Samssoon y valoración de la apertura oral.
- 2º Exploración del perfil del paciente: valoración del grado de subluxación mandibular, movimiento de cabeza y cuello, distancia

TEST MALLAMPATI – SAMSOON

Se realiza con el paciente sentado, la cabeza en posición neutra. Hay que pedir al paciente que abra la boca, saque la lengua y fone (diga "aaa").

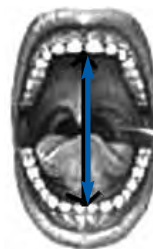Se valoran 4 grados según la visualización de las estructuras faríngeas (úvula, pilares y/o paladar blando):

- Clase I** visión de úvula, garganta, paladar blando y pilares amigdalinos.
Clase II pilares amigdalinos no visibles.
Clase III sólo paladar blando, no se ve la pared faríngea posterior.
Clase IV sólo paladar duro.



DISTANCIA INTERDENTAL

Con la boca abierta al máximo y ligera extensión cefálica se mide en la línea media la distancia interincisiva (o la distancia entre el borde de oclusión de las encías, en el paciente edentado).



Se valora en 3 grados:

Grado I: ≥ 5 cm

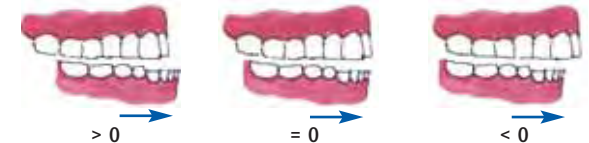
Grado 2: 3,5 - 5 cm

Grado 3: $< 3,5$ cm

SUBLUXACIÓN MANDIBULAR

Valora la capacidad de deslizar la mandíbula por delante del maxilar superior:

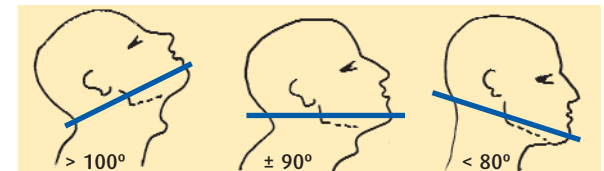
- > 0 Los incisivos inferiores se pueden colocar por delante de los superiores.
- = 0 Los incisivos inferiores como máximo se quedan a la altura de los superiores.
- < 0 Los incisivos inferiores quedan por detrás de los superiores.



RANGO DE MOVIMIENTO CABEZA Y CUELLO

Con el paciente sentado, cabeza en posición neutra y de perfil respecto al anestesiólogo, colocamos un dedo índice en la prominencia occipital inferior del paciente y el otro dedo índice en el mentón.

Después solicitamos al paciente que extienda lo máximo que pueda la cabeza hacia atrás y, según la alineación de los dos índices, valoraremos la movilidad en 3 grados (como menor sea el grado de movilidad, mayor será la dificultad de la vía aérea).



>100° El dedo índice colocado en el mentón se eleva más que el de la prominencia occipital.

± 90° Los dos dedos índices quedan situados en el mismo plano.

< 80° El dedo índice del mentón queda por debajo del de la prominencia occipital.